

# Proyectos del IAPH

## Coordinación interdisciplinar en el hallazgo antropológico tras el altar del convento de San Jerónimo de Granada

Eloísa Bernáldez > Juan Manuel Guijo > Raquel Lacalle > Juan Carlos Pecero > María Bernáldez > Reyes Ojeda > Mónica Santos > Rocío Hermosín > Concepción Moreno > Lourdes Martín > Raniero Baglioni. IAPH

### Resumen

Un equipo de catorce personas ha mostrado que la interdisciplinaridad es el método de trabajo más eficaz para interpretar los hallazgos históricos que forman parte de nuestro patrimonio cultural, entendiendo por ello no la suma de un ingente número de análisis, sino la colaboración de un grupo de especialistas que conocen cada detalle de la intervención y de la investigación en los bienes culturales. Una intervención arqueológica requiere unos criterios de análisis determinados por el propio hallazgo y en este caso el hallazgo era de un conjunto de huesos de humanos y de animales, papeles, tejidos, restos vegetales y un arcón de madera que aparecieron tras el altar del convento de San Jerónimo de Granada. El rescate de este material fue realizado por el equipo de antropólogos, quienes identificaron las características biológicas de cada elemento antropológico conservado e interpretaron las condiciones de la conservación con ayuda de los análisis químicos y de tejidos anexionados a los huesos. Los demás restos biológicos fueron estudiados con el objetivo de completar la información postdeposicional que podía darnos ciertas claves en la interpretación de este depósito.

La interpretación final de este hallazgo, sin embargo, ha tenido que contar con especialistas en documentos gráficos que han encaminado la investigación hacia una orden religiosa distinta de la que se partía, dándonos idea del posible origen de los restos antropológicos y de la vía histórica que se debía investigar. Finalmente, la preparación y conservación han requerido la experiencia de técnicos en desinsectación y en conservación preventiva que han hecho posible la vuelta de los restos de tres individuos, con las máximas garantías de preservación, al convento de San Jerónimo.



1

### Palabras clave

Análisis antropológico  
Antropología  
Monasterio de San Jerónimo  
Paleobiología  
Tafonomía  
Trinitarios

Cada día nuestra historia se enriquece con los continuos hallazgos del pasado en los que debemos, al menos, emplear nuestros mejores conocimientos históricos y científicos. Desde la intervención hasta la interpretación de este trozo del pasado requieren una metodología exhaustiva que nos proporcione las mejores garantías de que si bien no podemos volver al pasado, por lo menos, podríamos reconstruirlo con cierta lógica y técnicas científicas cada vez más adaptadas a las necesidades de la Arqueología y a las demás ciencias históricas.

Las obras de restauración del Altar del convento de San Jerónimo de Granada (imagen 1) nos han permitido demostrar que una buena organización de varios técnicos consigue descubrir unas antiguas reliquias y una lógica interpretación de su conservación en ese lugar. Ha sido un trabajo forense hasta donde nos lo han permitido el tiempo y los medios disponibles. Algunas cuestiones han quedado para un segundo análisis donde nos planteamos responder al estado de conservación de los huesos, a un estudio histórico de las reliquias y a las condiciones expositivas de las mismas, si así se considerase.

Después de que los restauradores del altar comunicaran al Ministerio de Cultura el hallazgo de huesos en el trasaltar, la arqueóloga Reyes Ojeda y la paleobióloga del Centro de Intervención del IAPH pudieron comprobar que los huesos eran humanos y la intervención debía realizarla un antropólogo. El equipo que realizó la intervención recogió la totalidad de los elementos perceptibles a simple vista que se hallaban en un pequeño espacio donde lo más evidente era un arcón de madera vacío, con la tapa abierta hacia los restos humanos, como si estos hubiesen sido arrojados desde esta caja de pequeñas dimensiones -56 x 35 x 28 cm-. La matriz de este pequeño espacio era arenosa básicamente, con una potencia que no sobrepasó los 30 cm y una superficie aproximadamente de un metro cuadrado.

En dicha matriz había otros elementos, papeles, tejidos y restos biológicos que analizamos para conocer las relaciones que pudieran tener con el hallazgo. Nuestro objetivo, desde un principio, era explicar no sólo el hallazgo humano, sino explicar cómo un espacio del trasaltar se había convertido en un contenedor. Para ello quienes hicieron el rescate debían conocer este objetivo y que cualquier indicio podría usarse para la interpretación.

Antes de comenzar estos trabajos se desechó la primera hipótesis sobre el origen de este depósito, que tuviese relación con la tumba de Don Gonzalo Fernández de Córdoba o con algunos miembros de su familia. Abierta la cripta pudimos comprobar la disposición descrita de la caja de plomo que contenía los restos, no parecía tener relación alguna con el nuevo hallazgo.

Rescatado el material se organizó el trabajo en función de los objetos rescatados. Los restos humanos fueron identificados por el equi-

po de antropólogos formado por Juan Manuel Guijo, Raquel Lacalle y Juan Carlos Pecero, los documentos fueron preparados para su estudio por Mónica Santos y Rocío Herminos del Taller de Documentos Gráficos, los fragmentos de tejidos fueron preparados para su estudio por el Taller de Tejido, por la restauradora Concepción Moreno, quien también realizó el estudio histórico, un análisis que estuvo en función de lo que, más tarde, pudimos leer en los documentos conservados en ese espacio. Antes de determinar los restos biológicos humanos y animales se desinsectaron con la metodología que viene utilizando el equipo del Laboratorio de Análisis; Marta Sameño se encargó de esta labor y Lourdes Martín de los análisis químicos. Terminados los trabajos de preparación del material y una vez analizados, los restos han sido preparados para su devolución al convento de San Jerónimo siguiendo los criterios de Raniero Baglioni, de la unidad de Conservación Preventiva. Siendo extraordinario el hecho de poder contar con todos estos técnicos e investigadores, no quisimos dejar de estudiar cuanto material allí permanecía en el momento de la intervención; por ello, se analizaron los restos biológicos no humanos, que si bien entre la bibliografía consultada no hemos encontrado ningún estudio paleobiológico en este tipo de yacimiento, hemos considerado que nada de lo que pudimos rescatar debía quedar sin análisis. Mientras los medios nos lo permitieron, de este trabajo se ocuparon Eloísa Bernáldez y María Bernáldez, del Laboratorio de Paleobiología.

La estrategia de trabajo seguía un protocolo en el que primaba la identificación de los huesos humanos, pero en todo momento hemos considerado que el estudio tafonómico sobre su origen y estado de conservación en el que han llegado hasta la actualidad es imprescindible en la interpretación de este depósito. Es la razón por la que este trabajo tiene dos partes, una la que explica el hallazgo humano y los elementos anexionados, resinas y tejidos, y otra la que explica el resto de los elementos que se hallaban en la matriz del depósito. Ambas han tenido el mismo tratamiento científico y no se ha olvidado el método histórico como componente decisivo en nuestras deducciones finales de estar ante unas reliquias trinitarias.

## La intervención antropológica: las características biológicas de los restos humanos

En una zona del trasaltar se produjo el hallazgo de restos óseos humanos y de otros materiales (imagen 2), sin que ningún testimonio histórico pudiese informarnos de la procedencia de los restos y de la formación de este depósito. Si a estas evidencias se le unía la existencia de referencias en las fuentes históricas de traslados durante el siglo XIX de los restos de Gonzalo Fernández de Córdoba, inhumado en el templo, se impone el diseño de una actuación que atendiera a:

## Proyectos del IAPH

Coordinación  
interdisciplinar en el  
hallazgo antropológico  
tras el altar del convento  
de San Jerónimo de  
Granada

Eloísa Bernáldez  
y otros

1) la comprensión del origen y evolución del depósito y de todas las circunstancias históricas asociadas, para lo cual la lectura tafonómica será imprescindible.

2) la identificación de los elementos osteológicos: número de individuos y características demográficas.

Las evidencias detectadas, tanto de tipo biológico como los artefactos asociados, son el resultado final de diversas historias, total o parcialmente impresas en el contexto, superpuestas o entremezcladas y que se presentan físicamente en forma de alteraciones del material, grado de representatividad del mismo y tipos de relaciones entre las diversas entidades materiales. Son precisamente la detección y ordenamiento de las evidencias físicas de esas realidades añadidas o que han conformado el contexto, las que proveerán de argumentos empíricos para la interpretación. La comprensión de las diversas realidades mediante la lectura tafonómica nos lleva a realizar una reconstrucción en orden cronológico de todos los procesos.

Así, puede hablarse de una serie de significados anteriores a todas las circunstancias que desencadenan la formación del depósito final. Esos significados están representados por las características *premortem* o vitales de los restos óseos y de los restos asociados, sin que todos ellos impliquen relación sincrónica alguna. Las características y significados predeposicionales, adquiridos en momentos vitales o en un entorno funcional determinado, van seguidos de modificaciones, sobre todo de tipo antrópico, que inciden en la representación de los diversos elementos. El depósito final estará integrado por una serie de componentes originarias y otras realidades adheridas que pueden relacionarse con el espacio y condiciones ambientales del entorno.

### El contexto detectado y la recuperación de las evidencias

En un primer paso se procede al registro de las evidencias visibles, identificando los diferentes elementos osteológicos y su dispersión, de cara a tener constancia del grado de relación anatómica que pudieran presentar esas evidencias, de modo que cualquier intervención posterior tuviera en cuenta esa hipotética individualidad. Tanto en la excavación como en la extracción de los elementos óseos se han tenido en cuenta las diversas realidades que podrían ofrecernos los procesos vitales, demográficos o patológicos, que pueden conllevar una modificación de los límites normales de una articulación, una alteración en la calidad del tejido óseo, así como determinar la cantidad de elementos anatómicos. Junto a las precauciones impuestas por las características de las evidencias antropológicas concedemos especial atención a la asociación con los diversos artefactos y otras evidencias biológicas y a la recuperación de las mismas.

El levantamiento de los restos se ha realizado una vez delimitados en todo su contorno los diferentes elementos anatómicos,

utilizando material aislante que prevenga de contaminaciones y prescindiendo de toda consolidación preventiva, posibilidad que, dado el buen estado de conservación del material, se reveló innecesaria. Para la mejor preservación, evitando daños mecánicos desde el momento de la extracción, hemos dispuesto planchas de gomaespuma ahuecadas según la morfología del hueso, como elemento amortiguador.

En ningún caso las asociaciones osteológicas revelan una proximidad lógica de zonas articulares y elementos óseos, sin que tampoco exista un patrón en las orientaciones o posiciones de los huesos. La dispersión de los elementos anatómicos revela superposiciones y relaciones absolutamente incompatibles con la preservación de evidencias en conexión anatómica. El depósito osteológico muestra en toda su potencia una completa incoherencia anatómica entre sus elementos, de modo que podemos hablar de la existencia de una completa esqueletización de las diversas entidades óseas en el momento en que fue conformado el depósito objeto de estudio, sin que hayan quedado selladas relaciones óseas previas a la pérdida de los tejidos blandos. Las roturas del material revelan asimismo daños sobre material completamente desprovisto de colágeno, lo que supone llevar el escenario de formación de este depósito a momentos muy alejados de los contextos primarios originales. Por otra parte, no hemos detectado una deposición diferencial de las diversas entidades individuales.

### Características vitales. Definición de las realidades *premortem*

En los contextos secundarios de inhumación que acogen a más de un sujeto, hemos de enfrentarnos a una mescolanza de identidades y superar el carácter amorfo y confuso que caracteriza la acumulación osteológica. Esa definición de realidades antropológicas individuales se antoja un imposible en diversas ocasiones, al acumularse evidencias que pueden compartir características demográficas y tipológicas. Sin embargo, en lo que respecta a los restos objeto de estudio sí ha resultado factible una reasignación individualizada de los diversos restos antropológicos. En función de la repetición de zonas anatómicas, morfometría, grado de maduración del esqueleto, marcadores paleopatológicos e incluso coloración, podemos hablar de tres individuos representados en los restos exhumados.

La escápula izquierda sustenta la identificación de un mínimo número de individuos, dos adultos y un subadulto. Los restos exhumados ponen de manifiesto la repetición bilateral de fémures y zonas pélvicas de condición adulta y la repetición del húmero izquierdo y del astrágalo derecho, confirmando la presencia de un mínimo número de dos individuos adultos. Los caracteres distintivos de la morfología pélvica nos permiten identificar claramente a un sujeto masculino y otro femenino, considerando la morfología de la escotadura ciática mayor (imagen 3).

2. Zona del hallazgo en el trasaltar
3. Diferencias morfológicas entre huesos pélvicos (masculino=1; femenino=2)



2



3

Si la repetición de elementos anatómicos nos facilita para identificar a tres individuos, el grado de maduración de los elementos identificados y la presencia de una escápula y un fragmento de sacro, sin que hayan completado su maduración, nos hablan de un individuo infantil junto a los dos adultos anteriormente mencionados. Entre los restos adultos podemos advertir claras diferencias de coloración en los huesos. Mientras que el individuo 1, el más completo, presenta una coloración oscura que sólo afecta a la cortical externa e impregnación en muchos elementos de una sustancia negra (véanse alteraciones postdeposicionales), el individuo 2 presenta huesos de un color claro.

#### > Individuo 1

Las características morfológicas de la pelvis, anchura iliaca, superficie auricular, isquion, escotadura ciática mayor y zona púbica identifican a un sujeto de sexo masculino. La zona supraorbitaria y orbitaria, mentón, malar, temporal y occipital apuntan en el mismo sentido. La claridad diagnóstica a la luz de los parámetros morfológicos resulta más difuminada en los caracteres métricos, si bien dominan las adscripciones masculinas, retratando a un sujeto en el que la gracilidad condiciona en parte los argumentos métricos de identificación sexual. En todo caso, prevalece la claridad de la morfología pélvica como criterio diferenciador.

La identificación de la edad de este sujeto se basa en los cambios morfológicos producidos en la zona esternal de las costillas (Isçan y Loth, 1989), superficie auricular del íleon (Meindl y Lovejoy, 1989), morfología del pubis (Ubelaker, 1989; Krogman e Isçan, 1986; White, 1991) y consideración del grado de obliteración de las suturas (Meindl y Lovejoy, 1985), como criterios más fiables en base a las evidencias conservadas. Estaríamos, pues, ante un sujeto entre 55 y 60 años, siendo más probable una edad de muerte en torno a los 60 años, edad superior a la media masculina en poblaciones medievales y modernas.

Las longitudes de los huesos mayores del esqueleto apendicular sustentan la estimación de la talla (Olivier, 1960; Brothwell, 1987; Ubelaker, 1989; Reverte, 2002), que oscilaría entre los 150 y 152 centímetros, talla corta en relación a otras series históricas masculinas medievales y posmedievales, en las que la media supera los 160 centímetros, si bien entra en los valores inferiores de las oscilaciones. Desde el punto de vista de la tipología craneal estaríamos hablando de un sujeto identificable con los subtipos mediterráneos gráciles (dentro de los caucasoides). Las características morfológicas del individuo objeto de estudio nos hablan de un sujeto grácil en líneas generales.

Las evidencias osteológicas nos permiten detectar una serie de lesiones originadas en vida. El sujeto presenta diversas hernias intracorporales en la zona dorsal, sin otra consecuencia que posibles influencias en el desarrollo de procesos osteoartrosicos. La duodécima dorsal nos muestra en su cara inferior una depresión identificable igualmente como una hernia intracorporal de mayor tamaño, secundaria a la salida del núcleo discal (Campillo, 1988: 121; Lombas et al., 1979: 468-469), a causa de la debilidad del anillo fibroso, un incremento notable de la presión que soporta el disco o una interacción de ambos hechos (Sánchez Vera, 1999: 3825). Sin embargo, presenta la complicación añadida de su extrusión hacia el canal medular, acompañada de la calcificación del ligamento vertebral común posterior, hecho que constituye una rareza en paleopatología (Campillo, 1995). Este ligamento delimitaría el espacio en el que se alojaba la hernia discal (imagen 4).

Asimismo, se detectan en diversas zonas del esqueleto (hombro y columna) alteraciones artrosicas. Estos procesos degenerativos podrían tener relación con la edad del sujeto, si bien en zonas como la columna vertebral cabe considerar posibles factores secundarios de tipo traumático. La artrosis consiste en una con-

## Proyectos del IAPH

Coordinación  
interdisciplinaria en el  
hallazgo antropológico  
tras el altar del convento  
de San Jerónimo de  
Granada

Eloísa Bernáldez  
y otros

dición patológica crónica en la que los procesos degenerativos se imponen a los inflamatorios (Campillo, 1995: 134), iniciándose el proceso con el daño previo del cartilago -fibrilación o fisuración- (Figueroa, 1990: 7-8; López, 1999: 3164) y prosiguiendo con remodelaciones en los márgenes articulares y proliferación perimetral de hueso neoformado (Rogers y Waldron, 1995: 35; Roberts y Manchester, 1997: 101-103; Aufderheide y Rodríguez, 1998: 94) u osteofitos, alteración dominante, sobre todo en el contorno de los cuerpos dorsales y lumbares, aunque también se asocia porosidad en la superficie articular.

La tibia derecha presenta una clara periostitis en su cara interna, adoptando un aspecto estriado y esclerótico. La ausencia de signos anatómicos diferenciales a nivel de otras zonas del esqueleto que nos permitan precisar un proceso concreto nos hace concluir en un diagnóstico de infección inespecífica restringida a la tibia.

Diversas lesiones dentarias afectan también al individuo 1, como es la destrucción de la pieza 37 por una posible caries. En todo caso, la exposición del conducto pulpar podría haber dado lugar a intensos dolores y a una infección de la zona periapical (Alexandersen, 1967: 576-577). El análisis radiológico de la mandíbula y la observación de la zona afectada no nos revela signo alguno de absceso alveolar. Al mismo tiempo, las raíces expuestas al nivel del hueso alveolar nos dan a entender una denudación previa del soporte óseo que sostiene los dientes hasta la intersección entre esmalte y raíz, así como de los tejidos blandos alveolares, que han migrado hacia la zona radicular (Cawson, 1983: 115; Poyton, 1989: 132; Giunta, 1991: 41). Es lo que se conoce como enfermedad periodontal, precedida siempre por una gingivitis o pérdida de los tejidos blandos ante acumulación de cálculo, por abrasión de las superficies dentarias, deficiencias nutricionales, factores endocrinos y malas oclusiones (Strohm y Alt, 1998: 229). La mayor parte de la dentición se había perdido antes de la muerte del sujeto, sin que contemos con evidencias directas de la causa, aunque la caries y la enfermedad periodontal por este orden constituyen el origen más probable (Brothwell, 1987: 216,218; Lukacs, 1989: 271).

### > Individuo 2

La morfología de la porción pélvica conservada (imagen 3) nos revela un íleon ancho y aplanado así como una escotadura ciática mayor muy abierta, en un ángulo cercano a los 80°, características claramente femeninas (Cornwall, 1974; Reverte, 1991; Olivier, 1960; White, 1991; Chamberlain, 1994; Villalain et al., 2000; Phenice, 1969). Al comparar las zonas pélvicas de este individuo y el individuo 1 (adulto masculino) resulta evidente la mayor expansión lateral y del grado de apertura ciática en el caso que nos ocupa. Las características métricas del fémur, basándonos en el diámetro vertical de la cabeza femoral y en la anchura bicondílea, son unánimes en la adscripción femenina, hallándose los valores incluso por debajo de los parámetros de este sexo.

Al inspeccionar la zona conservada de la pelvis podemos observar la incompleta unión de la cresta iliaca con el cuerpo del íleon, resultando muy evidente la existencia de un espacio entre centro primario y secundario de osificación. El grado de fusión de la cresta iliaca nos proporciona una edad de muerte de este sujeto por encima de los 20 y por debajo de 25 (Reverte, 1991; Bass, 1987; Krogman e Isçan, 1986; Ubelaker, 1989; McKern y Stewart, 1957).

Aunque la talla de este sujeto se encuentra indudablemente condicionada por la deformidad patológica de los fémures, podemos hablar de un individuo de una estatura alrededor de 140 centímetros. Desde un primer momento llaman la atención las marcadas curvaturas de ambos fémures, con acentuada convexidad anterior (imagen 5) y de las zonas laterales y aumento de la concavidad en las zonas contrarias (zonas posterior e interna del fuste). Resulta muy evidente el desplazamiento lateral de la pilastra femoral.

No encontramos evidencias de fracturas con lo cual, dada la armonía bilateral de las alteraciones, podemos descartar un origen traumático. Tampoco la cabeza femoral, completamente conservada, nos muestra deformidad alguna que condicione la arquitectura del fuste. La armonía bilateral de las alteraciones, con la excepción de las alteraciones impuestas por la conservación, y las adaptaciones que revela la morfología de los fémures nos habla de un proceso patológico de suficiente duración para esa adaptación arquitectónica. En el sujeto adulto sólo la osteomalacia o versión adulta del raquitismo ocasiona ciertas deformidades. Sin embargo, éstas aparecen en la zona axial y no dan lugar a deformaciones del esqueleto apendicular. Tampoco la osteoporosis produce una deformidad de la magnitud que presentan los fémures, con el hecho añadido de que la edad del sujeto no coincide con la edad más frecuente de aparición de este trastorno metabólico.

La identificación del proceso patológico que ha dado lugar a esta deformidad apunta al raquitismo durante la etapa infantil. A consecuencia de la formación de una matriz ósea escasamente mineralizada aumenta la susceptibilidad a la deformación bajo presión (Stuart-Macadam, 1989: 207; Zivanovic, 1982: 111-112). Son precisamente los elementos de la extremidad inferior, puesto que reciben las mayores sobrecargas, los más propicios a incurirse (Stuart-Macadam, 1989: 208; Wing y Brown, 1979: 84; Aufderheide y Rodríguez, 1998: 307; Cox y Mays, 2000: 188).

### > Individuo 3

La identificación de este sujeto se sustenta sobre dos evidencias anatómicas: una porción de escápula izquierda (zona superior) y una vértebra sacra, quizás la segunda o tercera. La porción conservada del omóplato denota una ausencia de fusión del acromion y la apófisis coracoides con el cuerpo escapular. En el caso de la vértebra sacra no existe unión con las vértebras adyacentes en la zona del cuerpo, pero ignoramos la situación que presenta-

rían las zonas de las alas al no conservarse éstas. Ello nos permite hablar de partida de un sujeto por debajo de 14 años de edad (Ubelaker, 1989; Reverte, 1991). La comparación con evidencias anatómicas infantiles completas, correspondientes a las mismas porciones conservadas, basándonos en sujetos de los que sí ha podido obtenerse una edad a partir de criterios más fiables como la calcificación y erupción dentarias y las características métricas de huesos completos, nos permite concretar una edad de muerte entre los 8 y 12 años (infantil II).

### Las circunstancias *postmortem*. Procesos bióticos y abióticos en la conformación del depósito

Tras la muerte, todas las características vitales del soporte óseo pueden ser enmascaradas por una serie de procesos vinculados al ritual y al entorno ambiental, pudiendo hablarse de agentes bióticos y abióticos. Estos hechos conllevan la introducción de nuevos significados o lecturas, de imprescindible consideración para comprender las historias que acontecen entre la muerte del sujeto y la recuperación de sus restos y que pueden influir cuantitativa y cualitativamente en el contenido de la muestra esquelética (Micozzi, 1991: 5).

#### a) Condiciones asociadas a una inhumación primaria tras la muerte del sujeto

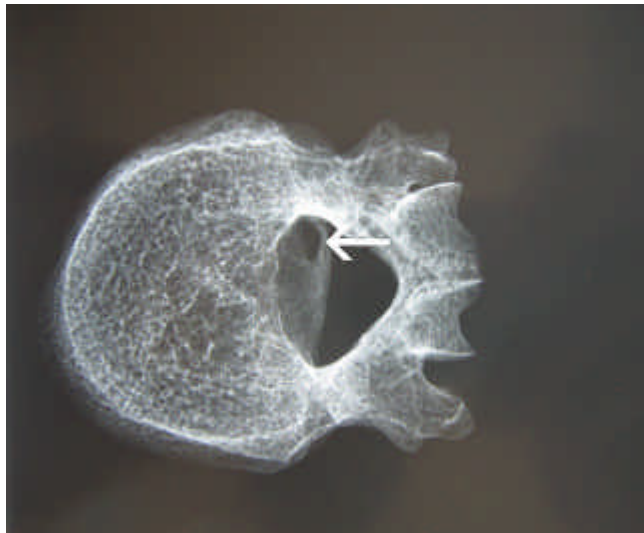La coloración de las evidencias anatómicas, así como la representación de éstas, nos ponen ante condiciones diferenciales en la inhumación de los diversos individuos, llevándonos a los procesos fijados con anterioridad a la gestación del depósito final.

En el individuo 1 detectamos una capa negruzca o rojiza muy oscura que se sobrepone a la cortical externa de numerosos huesos (imagen 6). El espesor va desde una fina lámina a estratos de un grosor equivalente a la cortical de numerosos huesos, sin que detectemos diferencias asociadas a la concavidad o convexidad de los huesos, que pudieran haber favorecido o limitado su acumulación. Se evidencian desprendimientos póstumos, con lo cual cabe suponer una extensión original mayor. Esta capa se localiza únicamente en el exterior de los huesos, con la excepción del cráneo, sin evidencia alguna de impregnación en zonas de la sección, zona medular o tejido esponjoso. Las roturas y pérdidas de sustancia del esqueleto interrumpen la continuidad de la capa negruzca e implican una posterioridad a la misma.

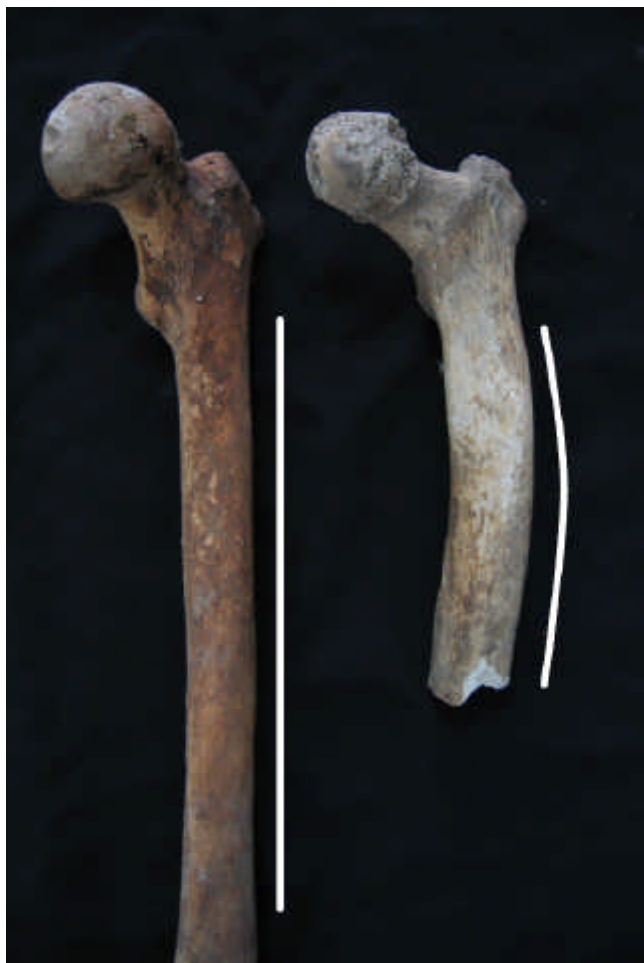Resulta difícil explicar la presencia de esta sustancia sobre un individuo completamente esquelético, sin que se hubiese introducido por orificios nutricios o hubiese impregnado el hueso al adosarse a un tejido seco. El hecho de que la acumulación sobre los huesos presente formas regulares, acomodándose totalmente a la morfología anatómica, sin sobrepasar el milímetro de espesor y sin diferencias apreciables entre relieves óseos planos, cón-

4. Radiografía de la duodécima vértebra dorsal, con el ligamento posterior calcificado en la cara inferior del cuerpo

5. Deformidad en el fémur izquierdo (secuela de raquitismo) en comparación con una pieza inalterada de otro sujeto (a la izquierda). Vista oblicua zona anterointerna



4




5

## Proyectos del IAPH

Coordinación  
interdisciplinaria en el  
hallazgo antropológico  
tras el altar del convento  
de San Jerónimo de  
Granada

Eloísa Bernáldez  
y otros



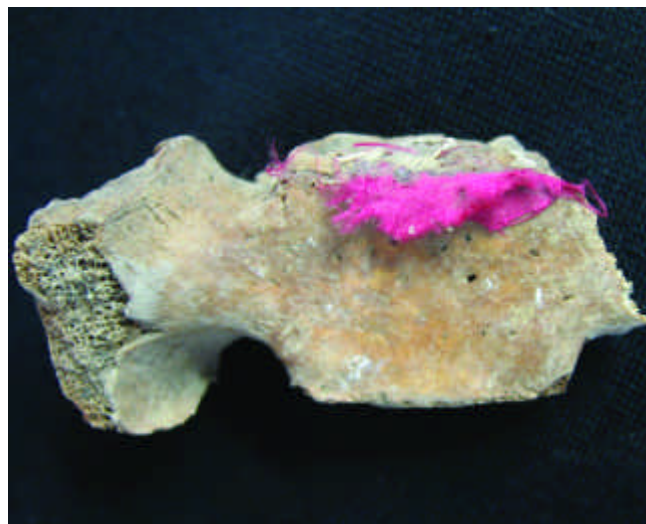
6

cavos y convexos, indica una independencia de los estímulos gravitacionales. La excepción viene señalada por la zona interna del cráneo, que presenta depósitos y oscurecimientos diferenciales en la zona de la arteria meníngea media. En la columna están escasamente afectadas las superficies articulares, quizás como indicio de conexión anatómica en el momento en que esta sustancia recubre las evidencias antropológicas.

El análisis químico de tres muestras mediante microscopía electrónica de barrido<sup>1</sup> ha permitido identificar sodio, magnesio, aluminio, silicio, fósforo, azufre, potasio, calcio y hierro. Junto a los espectros generales destacan diversos nódulos compuestos de azufre y calcio en algunos casos, en otros de fósforo y calcio y cloro y sodio. La difracción de rayos X de la sustancia negra identifica gran cantidad de materia orgánica amorfa.

Una hipotética identificación con una sustancia carbonizada no parece probable, dada la ausencia de fenómenos de carbonización del hueso, así como contracciones, coloraciones y roturas que caracterizan al material óseo en el que se vaporiza el colágeno (Campillo, 1995; Reverte, 2002; Reverte, 1996). Tampoco los relieves óseos en los que existe un mínimo grosor de partes blandas muestran alteraciones que prueben una acción del fuego.

Cabe considerar como opción una impregnación de naturaleza desconocida sobre un esqueleto seco y provisto de conexión anatómica por parte de una sustancia la cual, sufriendo una rápida desecación que no concediese tiempo a su entrada en la médula o zonas interiores de los huesos, quedaría adherida únicamente a la cortical externa con la mencionada salvedad del endocráneo. Igualmente es posible que estas adherencias estuviesen ligadas a los procesos de descomposición del cuerpo y que el sujeto



7a

1 hubiese sido recientemente removido antes de su depósito en la zona posterior del altar, sin contextos de transición, hecho que apoya la representación anatómica del 60% frente a los otros individuos.

Las características del material, como coloración y compacidad, ponen de manifiesto una escasa exposición a la acción combinada del aire, luz y humedad en el que sería depósito de anterior ubicación de este sujeto. En los momentos previos al depósito tras el altar podríamos hablar de un contexto de inhumación muy estable en espacio colmatado, cuando aún estaba preservada la deposición primaria.

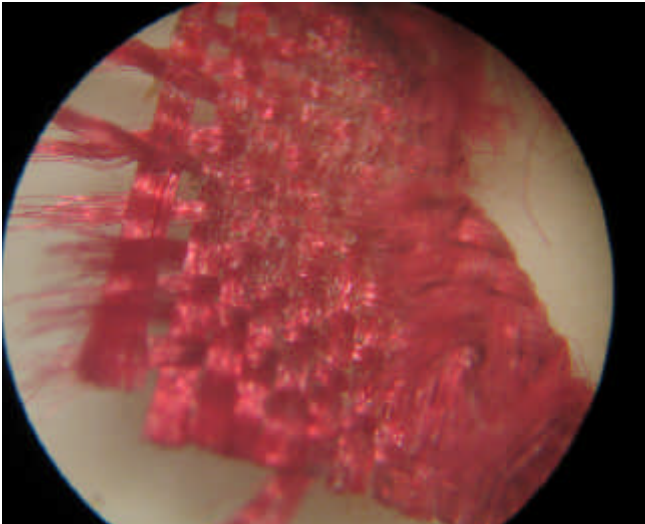
### b) Circunstancias previas al depósito final

Este lapso temporal representa el intermedio entre los contextos primarios, sólo legibles en el caso del sujeto 1, y la conformación del depósito final o contexto registrado. Incluiría una actividad antrópica que afectaría de forma mínima al sujeto 1 (adulto masculino) y un mayor daño sobre los restos de los individuos 2 (adulto femenino) y 3 (subadulto). Las pérdidas anatómicas se originarían con motivo de la formación del depósito final o debido a hechos anteriores indetectables, sin que podamos discriminar entre ambos.

### > Roturas en seco

Podemos hablar de un dominio de roturas sobre hueso seco, desprovisto de colágeno, en función de los bordes irregulares y los planos de rotura pulverulentos frente a las aristas y planos regulares que caracterizan al hueso fresco. Los individuos 1 y 3 no conservan zonas o lascas en el depósito final, que nos permitan pensar en roturas sobre el terreno, lo que implica unos daños previos. La existencia de lascas desprendidas y atribuibles al sujeto

6. Adherencias sobre el tejido cortical (individuo 1) (magnificación binocular x 10)  
 7a. Vista anterior de sacro infantil con adherencia de tejido rojo  
 7b. Magnificación binocular (x 10) de una muestra del tejido C  
 8. Fémur derecho con tejido adherido (tejido F)



7b

2, adheridas a evidencias textiles, revela un origen en momentos anteriores a la conformación del depósito final, puesto que no existe relación de proximidad entre las zonas con pérdidas de sustancia óseas y los fragmentos textiles con adherencias de lascas de hueso. Todo ello nos lleva a un origen de las roturas y manipulaciones antrópicas con significados distintos a las realidades selladas en el depósito registrado.

#### > Adherencias textiles asociadas

Dentro del mismo contexto de procedencia de los restos óseos se exhumaron una serie de evidencias textiles y de papel, presentando las primeras una adherencia de fragmentos de huesos, resinas y cera. La asociación de los diversos restos esqueléticos con fibras textiles adheridas nos obliga de partida a un análisis comparado de los tejidos que aparecen sueltos y los unidos al hueso mediante resinas y colas<sup>2</sup>. El sacro del sujeto subadulto presenta fibras de un tejido de color rojo adheridas en la zona anterior y en la superficie articular superior de la vértebra conservada (imagen 7a), implicando esta última evidencia un carácter completamente póstumo. La inspección de una gran porción de tela del mismo color -tejido C- (imagen 7b) asociada al material óseo y de las fibras presentes en el sacro subadulto nos revela unas características semejantes, por lo que resulta razonable asimilar ambos tejidos.

Sobre el tejido C -tafetán rojo- podemos identificar asimismo fragmentos de hueso esponjoso que no corresponden al sujeto infantil. Las características de la esponjosa adherida a la tela y las pérdidas de sustancia de las evidencias óseas apuntan a los restos del individuo 2, adulto joven de sexo femenino, como la procedencia de las zonas desprendidas de las epifisis, como parte de la articulación de la rodilla. La asociación del individuo 2 con la tela roja (tejido C) se pone igualmente de manifiesto por



8

la presencia de una fibra mezclada con otro tejido adherido a un fémur del mismo sujeto (imagen 8).

El individuo 2 presenta una serie de fibras de textura algodonosa adheridas al fémur izquierdo, con localización en la zona de intersección entre el cuello y la diáfisis (línea áspera). El coxal izquierdo conserva fibras de textura semejante pero de tonalidades más oscuras. Este segundo tipo de fibras podría identificarse con otros restos de algodón detectados por los restauradores (tejido D), si bien no es clara la adscripción. El mismo fémur izquierdo del individuo 2 nos muestra otro tipo de fibra más ruda (muestra de tejido F), con una trama claramente perceptible, localizada en la zona troclear del fémur (rodilla). Este tejido se encuentra impregnado de una sustancia resinosa que le confiere rigidez.

Junto a los tejidos asociados, los restos óseos del individuo 2 presentan adherencias resinosa en forma de nódulos en los cóndilos de la tibia derecha y placas en el fuste de los huesos largos (imagen 9), impregnaciones localizadas en el tejido esponjoso de la zona proximal y, sobre todo, la incrustación de una placa resinosa en el interior de la zona medular en el extremo correspondiente al tobillo. En el tejido C aparecen adheridos diversos nódulos de resina o cola, semejante a la localizada en los huesos largos del individuo 2.

Tanto fémur izquierdo como tibia derecha presentan esquirlas o capas de hueso pegados en zonas donde carece de lógica anatómica la presencia de huesos. El fémur nos muestra esquirlas de tejido compacto en la zona central de la diáfisis y la tibia una porción de hueso esponjoso obturando parte de la médula en la zona distal, asociado a la placa de resina o cola incrustada en el mismo lugar. Diversas zonas de los huesos largos presentan des-



## Proyectos del IAPH

Coordinación  
interdisciplinaria en el  
hallazgo antropológico  
tras el altar del convento  
de San Jerónimo de  
Granada

Eloísa Bernáldez  
y otros

prendimientos de lascas, cuya morfología coincide con los fragmentos adheridos al tejido C o tafetán rojo.

### c) Modificaciones y elementos relacionadas con la formación del depósito final

#### > Selección de las evidencias anatómicas

La representación esquelética de los individuos objeto de estudio, respecto a lo que sería usual en esqueletos de la misma condición, puede ser una consecuencia de los procesos que conforman el depósito excavado o bien una calidad de conservación heredada de otras modificaciones anteriores. En todo caso, las diferencias de representación anatómica (sobre número de huesos y zonas conservadas de éstos) marcan dos grupos: las evidencias anatómicas del individuo 1 por un lado y, por otro, los individuos 2 y 3. La conservación del esqueleto del individuo 1 se aproxima al 60% de un esqueleto de semejantes características demográficas y complejidad frente al sujeto número 2, del que la representación esquelética llega sólo al 6,45% de evidencias anatómicas. El tercer individuo sólo alcanza el 1% del esqueleto.

Resulta claro el diferente tratamiento otorgado a los diferentes individuos, bien de manera intencional con un mayor interés en conservar los restos del sujeto 1, bien por el hecho de que la inhumación de este último hubiese sido alterada poco tiempo antes frente al mayor recorrido y manipulación de las evidencias anatómicas de los sujetos 2 y 3.

#### > Decoloraciones

La bóveda del individuo 1 muestra una clara decoloración respecto al resto del cráneo, coincidiendo con la zona más expuesta al aire y la luz en el entorno deposicional objeto de análisis.

#### > Traslación del maxilar superior del individuo 1 y del fémur

En otra zona próxima al depósito objeto de intervención fueron recuperados un fémur izquierdo y gran parte del esqueleto facial de un adulto. Al cruzar las características de estas piezas con los restos óseos exhumados pudo apreciarse una total semejanza morfológica de este fémur con el antagonista, atribuido al individuo 1, sin grandes diferencias en cuanto a coloración o alteraciones, y un encaje perfecto de la porción facial con el hueco que dejaba libre la misma zona en el cráneo del sujeto 1. Esto nos podría hablar de un traslado de los restos estudiados, desde una zona no especificada en la parte posterior del altar mayor al depósito final, así como de la exposición de los restos a diversos agentes

#### > Intrusiones paleobiológicas


Incluyen restos producto del consumo humano de diversas especies, así como de fauna intrusiva. Se han determinado unos escasos restos óseos que presentan cortes de carnicería que demuestran el origen humano y la función de la que procede, es decir, de

la preparación y posterior consumo de un caprino por parte del hombre que podría responder al almuerzo de un obrero. Juntos a estos huesos había una vértebra de gato que bien podía ser o no de consumo, ya que existen referencias de la venta y consumo de perros y gatos en García-Gómez y Levi-Provençal (1992: 112) y en Bernáldez y Bernáldez (1998), donde se menciona el hallazgo continuo de estas dos especies en los muladares de Sevilla. Otra causa de su presencia aquí es que este hueso fuese transportado por algún otro animal, porque las evidencias encontradas demuestran que hubo otros moradores en esta iglesia, además de los humanos. Hallamos egagrópilas de rapaces que contenían esqueletos completos de ratones (imagen 10) y algunos huesos de una pequeña ave, algo que extraña puesto que la presencia de este animal implica un abandono de esta iglesia. Esta no es la única especie de ave que coloniza el lugar, las palomas lo ocupan actualmente y es frecuente encontrar pichones momificados y cráneos junto a exoesqueletos de derméstidos que indican que aquí ocurrieron procesos de putrefacción. Junto a esta representación de los invertidos hallamos la muda de una araña y el excremento de un pequeño reptil, de una salamanquesa. Este registro orgánico animal no humano sólo está relacionado con la dinámica de conservación de los restos humanos en cuanto a la ocupación del trasaltar de la iglesia, pero son los indicadores de los acontecimientos posteriores a la formación del depósito último en el altar.

En resumen, la acumulación de evidencias óseas corresponde a un total de tres individuos: un adulto masculino entre 55 y 60 años, un adulto femenino entre 20 y 25 años y un subadulto entre 8 y 12 años. Los dos adultos presentan características específicas que no pasarían inadvertidas en vida, sobre todo en el caos del individuo 2, con una deformidad posible secuela de raquitismo en la etapa subadulto.

Las características del depósito nos hablan de una total ausencia de intencionalidad en la disposición de los restos y de las otras evidencias materiales. La ubicación de restos y de la caja cercana hace plausible una presencia de los restos en su interior antes de ser vaciada.

Existe una realidad anatómica diferencial entre el individuo 1 (adulto masculino) y los dos restantes, que pone de manifiesto una mayor representación esquelética en el primero. Las alteraciones de las evidencias óseas del individuo 1 nos hablan de un contexto deposicional previo al depósito final caracterizado por la estabilidad y por la ausencia de humedad. Las manipulaciones antrópicas señalan un tratamiento diferencial de los sujetos 2 y 3, en especial del adulto femenino. Las alteraciones ambientales del material óseo revelan en el caso del individuo 2 una previa exposición a la luz y al aire. Las alteraciones consisten en la adherencia de diversas fibras textiles y resinas o colas. Ello revela una preparación o adecuación intencional del material óseo.



9

Las evidencias textiles, documentales y faunísticas corroboran la existencia de distintas secuencias deposicionales y una actuación antrópica totalmente intencional.

## Documentos que guían el estudio histórico y otros restos

Unos cuantos papeles rotos y arrugados nos han guiado hacia el estudio histórico de una orden religiosa distinta a la que supusimos que podían pertenecer estos restos. Si bien los hallamos en el convento jerónimo, uno de los documentos nos señalaba que los trinitarios calzados era otra opción que debíamos tener en cuenta. Nos pareció un extraordinario encuentro con la historia, en este caso no tan seguro como los restos de tafetán rojo pegados a los huesos del joven o de la mujer que nos mostraba una relación clara de éstos con la exposición de los mismos; pero indiscutiblemente suficientes para no desechar un posible origen de los restos humanos. En la búsqueda de información nos encontramos con la relación que mantuvieron ambas órdenes religiosas y la de los trinitarios en cuanto a la presencia de estas reliquias.

Los demás documentos conservados contaron otras historias, muy probablemente relacionadas con la estancia final de los huesos en este lugar del altar y del tiempo en que esto transcurrió. Pero hay algo que no nos presentaba duda, la intención de esconder los restos se convertía más en una intención de deshacerse de ellos. Los restos de papeles del siglo XIX, la accesibilidad del lugar, al menos, para unas cuantas personas y la facilidad de entrar en este trasaltar no son pruebas de esconder a la vista de los demás un tesoro, unas importantes reliquias, más bien parece que apartaron unos huesos que, aunque fuesen reconocidos



10

como parte del patrimonio de la Iglesia, perdieron en el tiempo su sentido, cayeron en el anonimato.

La lectura de cada uno de los informes adjuntos a esta memoria final de la intervención realizada en el trasaltar de la Iglesia de San Jerónimo de Granada incluye las conclusiones y relaciones que mantiene cada grupo de elementos analizados por los distintos laboratorios y talleres del IAPH y del grupo de investigación antropológica contratada para tal intervención.

De los resultados obtenidos hemos sintetizado las conclusiones más relevantes que han dado dirección a una hipótesis de trabajo con la que no se contaba en un principio. Del desconocimiento del origen de estas evidencias osteológicas humanas hemos pasado a dirigir nuestra investigación hacia el hallazgo de reliquias que en algún momento fueron culto de los feligreses de una determinada orden religiosa.

Este punto de vista se sostiene en criterios bien elegidos por las observaciones realizadas. Entre algunos de los elementos rescatados hemos detectado relaciones que dirigen nuestras hipótesis de trabajo hacia el hallazgo de reliquias trinitarias que un estudio histórico podría encauzarlos hasta su origen.

El primer indicio que determinó la línea de investigación fue el hallazgo de dos fragmentos de papel de tina donde aparece escrito el posible origen de estos restos: *Reliquias de Varios Santos* (imagen 11). Y en otro se podía leer, al menos esto: *Trinitarios Calzados* (imagen 12). Así que trabajamos bajo la premisa de que son restos de la Orden Trinitaria y, por lo tanto, hemos de investigar dicha orden y no a la que pertenece el lugar del hallazgo, la de San Jerónimo. Al final, habría que encontrar la relación entre ambas congregaciones.

## Proyectos del IAPH

Coordinación  
interdisciplinar en el  
hallazgo antropológico  
tras el altar del convento  
de San Jerónimo de  
Granada

Eloísa Bernáldez  
y otros

En el examen del estado de conservación de los huesos y de los tejidos se encontró una relación físicamente indiscutible a la hora de mantener la función religiosa de estos elementos: había un fragmento de tafetán rojo sujeto con un adhesivo en ambas caras del sacro de un individuo infantil. No sólo estaba este tejido rojo en este hueso, también fueron hallados en huesos de otros dos individuos, pero hizo falta un microscopio binocular para encontrar unas hebras del tafetán rojo. No es que esto determine que los tres individuos son reliquias, puesto que unas hebras podrían tener otras causas para estar allí. Ante esta duda observamos que en el tafetán rojo había fragmentos óseos que se correspondían con las zonas que faltaban en algunos de los huesos de la mujer, de modo que si es válido este criterio de la relación del tafetán con las reliquias, entonces podemos estar ante las de una mujer con unos 25 años y un niño de 8 a 12 años (tabla 1).

El estudio antropológico determinó las características biométricas y físicas que pueden asignar la posible localización de los posibles restos trinitarios que un día fueron venerados. Este estudio tan completo es el primer apartado de este artículo, pero se han de resaltar algunas de esas características que pudieran diferenciarles de otros posibles restos venerados. Además de la edad, que es uno de los factores discriminatorios más importantes para la localización, se considera de importancia el estado patológico y el tipo humano.

De cada uno de estos individuos determinados alguna característica es determinante de su individualidad; en el hombre llaman

Tabla 1. Síntesis individualizada de diagnósticos y evidencias asociadas

Tabla 1		
Nº individuo	Objetivo identificación	Diagnóstico
Individuo 1	Sexo	Masculino
	Edad	55-60
	Talla	152 cm
	Condición patológica	Hernias Procesos reumáticos Infección inespecífica Lesiones dentarias
	Fibras asociadas	Ninguna
	Otras adherencias	Sobreposición negruzca
	Individuo 2	Sexo
	Edad	En torno a 25 años
	Talla	Algo menos de 140 cm
	Condición patológica	Secuelas de raquitismo
	Fibras asociadas	Tafetán rojo y algodón
	Otras asociaciones	Resinas o/y adhesivos
Individuo 3	Edad	Subadulto
	Fibras asociadas	Tafetán rojo

la atención las condiciones de conservación observables en la superficie de los huesos. Los análisis químicos muestran una capa de óxido férrico que cambia el color del esqueleto a un tono rojizo, acompaña a esta precipitación un pico de sílice debido a silicatos aluminicos y a granos de cuarzo, junto a cloruro sódico, nódulos de fosfatos y de azufre. La interpretación requiere una ampliación de estos análisis en distintas partes del cuerpo y de otros esqueletos mineralizados en distintos ambientes para comprobar que existen unas condiciones especiales. No es arriesgado deducir que los nódulos de fosfatos y de calcio proceden del hueso, pero la sal, los granos de arena y los silicatos son componentes de la matriz en la que fue enterrado el cadáver o algún tipo de contaminación posterior. La presencia significativa de estos últimos componentes se da sólo en un pie –metatarsiano-, las dos muestras restantes procedentes de una vértebra y de una mano –metacarpiano- contienen una menor concentración de estos compuestos, por lo tanto, la presencia de arena, sal y yeso puede deberse a una contaminación muy puntual, en este caso en el pie del individuo adulto masculino. Arena, sal, yeso y azufre indican un proceso posdeposicional, pero la presencia del óxido de hierro es un proceso probablemente dado inmediatamente después de morir.


¿Desde cuándo estos restos serían objeto de culto? Con los medios que hasta ahora disponemos no podemos saberlo, pero si el tafetán rojo está unido a la exposición de reliquias y teniendo en cuenta que es un tejido de fabricación mecánica, la exposición de esas reliquias, al menos, se da desde finales del siglo XVIII o principios del XIX.

Y decimos al menos porque el color blanquecino y la conservación superficial –sin grietas- de los huesos del niño y de la mujer demuestran que estuvieron expuestos a la luz. No experimentaron cambios bruscos de temperatura, humedad y luz de lo que se deduce que su exposición estaba controlada ¿Quizá estuvieron metidos en una urna? Algunas reliquias se presentan en huecos hechos a propósito en el altar, huecos que son forrados con tela roja y aislados con un cristal. Bien pudieron ser éstas las condiciones ambientales en las que permanecieron durante algún tiempo y esta hipótesis vuelve a encontrar un argumento textual para afianzarse. El fragmento de tafetán rojo con restos de adhesivos en perlititas y con fragmentos de huesos pegados conservaba la disposición de un forro que tapiza una caja, aún tenía la doblez de una esquina.

No pensamos, sin embargo, que el esqueleto del individuo masculino estuviese expuesto a la luz en ningún momento hasta que fue a parar a este lugar del trasaltar. La exposición parcial del cráneo puede justificar la pérdida de parte de la capa de óxido del cráneo, lo que observamos en nuestra primera visita. A pesar de que el tafetán rojo no presenta una ligazón directa con este individuo, hay un segundo ligado a este individuo. Es

11 y 12. Papel de tina donde se puede leer: Reliquias de Santos y Trinitarios Calzados

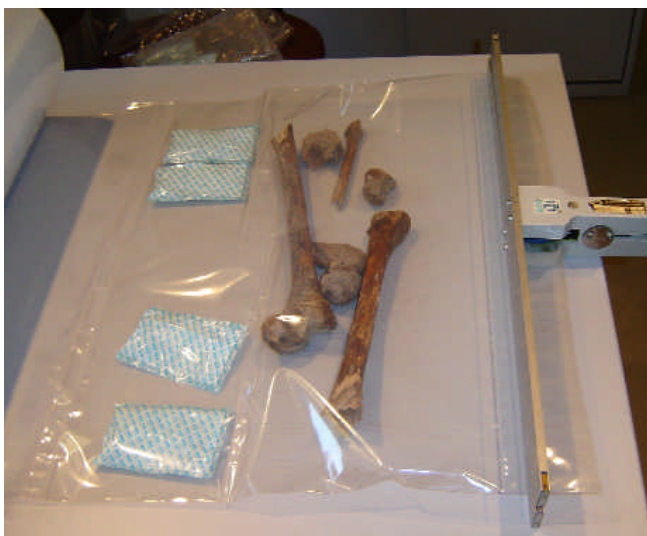13 y 14. Conservación de los huesos humanos. En las imágenes aparece el individuo 1, un hombre de 55-60 años de edad



11



12



13



14

un fragmento igualmente recortado de lino de fabricación manual que el especialista califica de más antiguo que el tejido rojo. Este trozo de tela está igualmente impregnado de una capa oscura de la misma naturaleza química que la capa férrica del esqueleto del individuo 1 ¿Es esto un trozo de la mortaja? ¿otra reliquia?

Ahora nuestra duda es cuál ha sido el proceso de impregnación. El esqueleto impregnó la tela o ésta a los huesos o ambos estuvieron expuestos a la acción de algún agente químico de naturaleza férrica. Es difícil explicar la presencia del óxido por la impregnación de un producto, implicaría encontrar huellas de la trama del tejido sobre la superficie ósea y no las hay. Y el último caso

es que el tejido impregnase al hueso, entonces no entendemos por qué no está todo el tejido manchado cuando el esqueleto sí lo está.

Este trozo cuadrangular de lino fabricado en un telar manual con restos de óxido de hierro y de fosfatos –hueso- relacionado, sin duda, con el esqueleto masculino podría servirnos para acercarnos a la datación de este individuo, al menos, si no en años sí de forma referencial y deducir de ello que si este fragmento es más antiguo que los de tafetán rojo y aquél está ligado al esqueleto, éste es también anterior a la época industrial. La exposición de las otras dos reliquias es un acto posterior y cercano a nuestros días.

## Proyectos del IAPH

Coordinación  
interdisciplinar en el  
hallazgo antropológico  
tras el altar del convento  
de San Jerónimo de  
Granada

Eloísa Bernáldez  
y otros

El estudio preliminar histórico no pretende designar nombres a las reliquias, por el contrario pretendemos potenciar esa línea de investigación si se da importancia al hecho de que la Iglesia recupera algunas de sus reliquias. A poco que se haya investigado entre los santos trinitarios se ha llegado a un número limitado de ellos por las características anatómicas de edad, sexo y patologías. El más sencillo de localizar sería el niño, tan sólo hay dos santos que pueden ajustarse a las características antropológicas descritas: Santo Dominguito de Val y San Cristóbal el Santo Niño de la Guardia (Toledo).

Entre los criterios seleccionados para justificar la conexión de los restos óseos y los santos trinitarios recurrimos al de localidad, es decir, a la relación de esos santos con Granada. Un ejemplo del trabajo que se podría hacer es éste: San Cristóbal fue un niño martirizado por los judíos en el 1489, según recoge Fidel Fita en el Boletín de la Academia de Historia. En el 1501 era objeto de culto y en el siglo XVI fue canonizado. Su martirio se dio en una cueva convertida más tarde en ermita rupestre hasta 1836. Entre los monjes que permanecieron en ella estaba San Juan Bautista de la Concepción que se trasladó a Granada para fundar el Convento de los Trinitarios y bien pudo llevar consigo alguna parte del esqueleto -recordemos que del individuo subadulto se conserva una vértebra del sacro y un fragmento de escápula-.

## ¿Qué hacer con estos restos?

Para nosotros no hay la menor duda de que los huesos de la mujer y del niño han sido expuestos en un tafetán rojo y a la luz del día, por lo tanto, podemos deducir de ello que eran piezas veneradas que algún día perdieron su memoria. Esta recuperación no es completa si no llegamos a encontrar su origen, pero para intentarlo se necesita un estudio histórico más exhaustivo y algunos análisis científicos de los tres individuos que expliquen sus condiciones de conservación. En cualquier caso, el análisis de este hallazgo nos ha proporcionado no sólo el conocimiento que hemos aportado, sino la línea que hemos abierto de colaboración que merece ser explicada.

Todo este trabajo que hemos realizado nos ha llevado a descubrir unas reliquias de la Iglesia que por sus connotaciones religiosas y patrimoniales deberían ocupar un lugar en el recinto aunque sólo sea por la historia que nos ha traído del pasado. El resto de los elementos conservados y estudiados han contado otra historia, que justifica la conservación de los mismos hasta nuestros días. Algunos de esos avatares tienen incluso fecha, como las hojas del periódico *El Siglo* de los días 11 y 30 de enero de 1896, o nos cuentan quién suministraba los cirios, impreso en los envoltorios. Podríamos llegar a relacionar los fragmentos bien cortados de tejido, como si fuesen recuerdos, o de los cordones que impregnan de morado el fondo del arcón, cuya fecha no puede ser más antigua de finales del siglo XIX, cuando se usaba el tipo de tejido que lo forra. Actualmente, los restos humanos

han sido sometidos a un tratamiento de conservación para su entrega al Convento de San Jerónimo (imágenes 13 y 14).

Finalmente, deseáramos dejar claro que este trabajo puede alegrar a los creyentes, pero el trabajo de investigación ha sido más que suficiente para alegrar a este equipo por las horas de trabajo donde todos sabíamos lo que estaba haciendo el otro. Aunque lo más fructífero ha sido discutir los resultados y llegar a la discusión y a la conclusión de que estas reliquias que nadie recuerda pueden, desde su olvido, contribuir a fomentar un proyecto museográfico donde recoja la exposición permanente de las reliquias y de los objetos cuyo estudio analítico y deductivo ha apoyado la historia de estos huesos.

## Bibliografía

BERNÁLDEZ, E. Y BERNÁLDEZ, M. (1998) "Muladares y basureros de ayer, historia de hoy". *PH. Boletín del Instituto Andaluz del Patrimonio Histórico*, 22, 1998, pp. 29-44

GARCÍA GÓMEZ, E. Y E. LEVÍ-PROVENÇAL (1948) *Sevilla a comienzos del siglo XII. El Tratado de Ibn'Abdun*. Biblioteca de Temas Sevillanos. Publicaciones del Ayuntamiento de Sevilla, 1948

ALEXANDERSEN, V. (1967) "The pathology of the jaws and temporomandibular joint". En Brothwell y Sandison (eds). *Diseases in Antiquity*. Springfield, Illinois, 1967: 551-595

AUFDERHEIDE, A. Y RODRÍGUEZ, C. (1998) *The Cambridge Encyclopedia of human paleopathology*. Cambridge University Press, 1998

BASS, W.M. (1987) *Human Osteology: A laboratory and field manual*. Columbia: Missouri Archaeological Society, 1987

BROOKS, S. Y SUCHEY, J.M. (1990) "Skeletal age determination on the os pubis: a comparison of the Acsádi-Nemeskeri and Suchey-Brooks methods". *Human Evolution*, VOL. 5, nº 3, 1990, pp. 227-238

BROTHWELL, D.R. (1987) *Desenterrando huesos*. México: FCE, 1987

CAMPILLO, D. (1988) "Paleopatología de la columna vertebral". *Investigación y Ciencia. Paleontología Humana*, nº 106, 1988, pp. 119-128

CAMPILLO, D. (1995) *Paleopatología. Los orígenes de la enfermedad* (2 vol.). Barcelona: Uriach, 1995

CAWSON, A.R. (1983) *Cirugía y patología odontológicas*. Barcelona: MM, 1983

CORNWALL, I.W. (1974) *Bones for the archaeologist*. London: Thames and Hudson, 1974

CHAMBERLAIN, C. (1994) *Human Remains*. BMP. London: 1994

FIGUEROA, M.M. (1990) "Artrosis de los miembros: manifestaciones clínicas, diagnóstico y tratamiento". *Reumatología Roche*, nº 5. Madrid, 1990, pp. 7-14

GIUNTA, J.L. (1991) *Patología bucal*. México: Interamericana, 1991

**ISÇAN, M.Y. Y LOTH, S.R.** (1989) "Osteological manifestations of age in the adult". En Isçan y Loth (eds) *Reconstruction of life from the skeleton*. New York: A. Liss, 1989, pp. 5-18

**KROGMAN, W.M. E ISÇAN, M.Y.** (1986) *The human skeleton in forensic medicine*. Springfield: Ch. Thomas, 1986

**LOMBAS, F.J. ET AL.** (1979) *Diagnóstico diferencial de las enfermedades reumáticas*. Barcelona: Ed. Científico-Técnica, 1979

**LÓPEZ, A.** (1999) "Artrrosis". En Balibrea (ed). *Traumatología y Cirugía ortopédica*. Madrid: Marban Libros, 1999, pp. 3162-3167

**LUKACS, A.R.** (1989) "Dental paleopathology: methods for reconstructing dietary patterns". En Isçan, M.Y. y Loth, S.R. (eds). *Reconstruction of life from the skeleton*. 1989, pp. 261-286

**MEINDL, R.S. Y LOVEJOY, C.O.** (1985) "Ectocranial suture: a revised method for the determination of skeletal age at death base on the lateral-anterior sutures". *American Journal of Physical Anthropology*, 68. 1985, pp. 57-66

**MEINDL, C. Y LOVEJOY, O.** (1989) "Age changes in the pelvis: implication for paleodemography". En Isçan, M.Y. (ed). *Age Markers in the human skeleton*. Springfield: Ch. Thomas, 1989, pp. 137-168

**MICOZZI, M.S.** (1991) *Postmortem change in human and animal remains*. Springfield: Ch. Thomas, 1991

**OLIVIER, G.** (1960) *Pratique Anthropologique*. Paris: CNRS, 1960

**PHENICE, T.W.** (1969) "A newly developed visual method of sexing the os pubis". *American Journal of Physical Anthropology*, 30. 1969, pp. 297-302

**REVERTE, J.M.** (1991) *Antropología Forense*. Madrid: Ministerio de Justicia, 1991

**ROBERTS, C. Y MANCHESTER, K.** (1997) *The Archaeology of Disease*. New York: Cornell University Press, 1997

**ROGERS, J. Y WALDRON, T.** (1995) *A Field Guide to Joint Disease in Archaeology*. Chichester: Wiley and Sons, 1995

**SÁNCHEZ VERA, M.** (1999) "Patología del disco intervertebral". En Balibrea (ed). *Traumatología y Cirugía ortopédica*. Madrid: Marban Libros, 1999, pp. 3820-3847

**STROHM, T. Y ALT, K.** (1998) "Periodontal diseases. Etiology, classification and diagnosis". En Alt, K. et al. (eds) *Dental Anthropology*. Wien: Springer, 1998, pp. 227-246

**UBELAKER, D.H.** (1989a) *Human skeletal remains*. Washington: Taraxacum, 1989

**UBELAKER, D.H.** (1989b) "The estimation of age at death from immature human bone". En Isçan, M.Y. (ed) *Age markers in the human skeleton*. Springfield: Ch. Thomas, 1989, pp. 55-70

**WHITE, T.** (1991) *Human Osteology*. London: Ac. Press, 1991

**ZIVANOVIC, S.** (1982) *Ancient diseases. The elements of Paleopathology. Thames and Hudson*. London, 1982

## Notas

<sup>1</sup> El estudio se ha llevado a cabo en los laboratorios del IAPH, a cargo de Lourdes Martín.

<sup>2</sup> En las referencias a las diversas fibras textiles empleamos las denominaciones utilizadas por los restauradores, con la finalidad de que pueda establecerse la relación entre evidencias antropológicas y el análisis de los tejidos, sin duda más profundo y pormenorizado en el estudio de los especialistas.

## Equipo técnico

**Eloísa Bernáldez Sánchez.** Coordinadora del informe.  
Paleobióloga. Empresa Pública de Gestión de Programas Culturales

**María Bernáldez Sánchez.** Técnico de Laboratorio de Paleobiología. Empresa Pública de Gestión de Programas Culturales

**Ángel Justo Erbez.** Científico Titular del Instituto de Materiales del C.S.I.C. de Sevilla

**Eugenio Fernández Ruiz.** Fotógrafo. Empresa Pública de Gestión de Programas Culturales

**Juan Manuel Guijo Mauri.** Antropólogo.

**M<sup>a</sup> del Rocío Hermosín Miranda.** Conservadora-restauradora de Bienes Culturales, especialidad de Documento Gráfico. Empresa Pública de Gestión de Programas Culturales

**Raquel Lacalle Rodríguez.** Antropóloga

**Lourdes Martín García.** Química. Empresa Pública de Gestión de Programas Culturales

**Concepción Moreno Galindo.** Conservadora-restauradora. Estancia en el IAPH

**Juan Carlos Pecero Espín.** Antropólogo

**José Manuel Santos Madrid.** Fotógrafo

**Mónica Rosa Santos Navarrete.** Conservadora-restauradora de Bienes Culturales, especialidad de Documento Gráfico. Empresa Pública de Gestión de Programas Culturales

**Marta Sameño Puerto.** Bióloga del Laboratorio de Análisis. Empresa Pública de Gestión de Programas Culturales